



Etika v epileptologii, kazuistika

Jana Zárubová

Žena, 33 let

- Alergie na karbamazepin
- Od 16 let tyreopatie
- Únor 2014 invaginace střeva, operace
- Trombofilie

Žena, 33 let

- Rozvod rodičů v dospívání
- Od 18 let úzkosti, deprese

Žena, 33 let

- Od 25 let záchvaty
 - Denní - pocit, že vystoupila z těla, koukala na sebe shora, mluvila na ní nějaká ženská, pak spadla, bez svalového tonu, klepala se
 - Noční – mlaskání, někdy následuje výkřik a křeče
- Myslela si, že je to z alkoholu
- Matka doporučila psychologa, psychiatra

Žena, 33 let

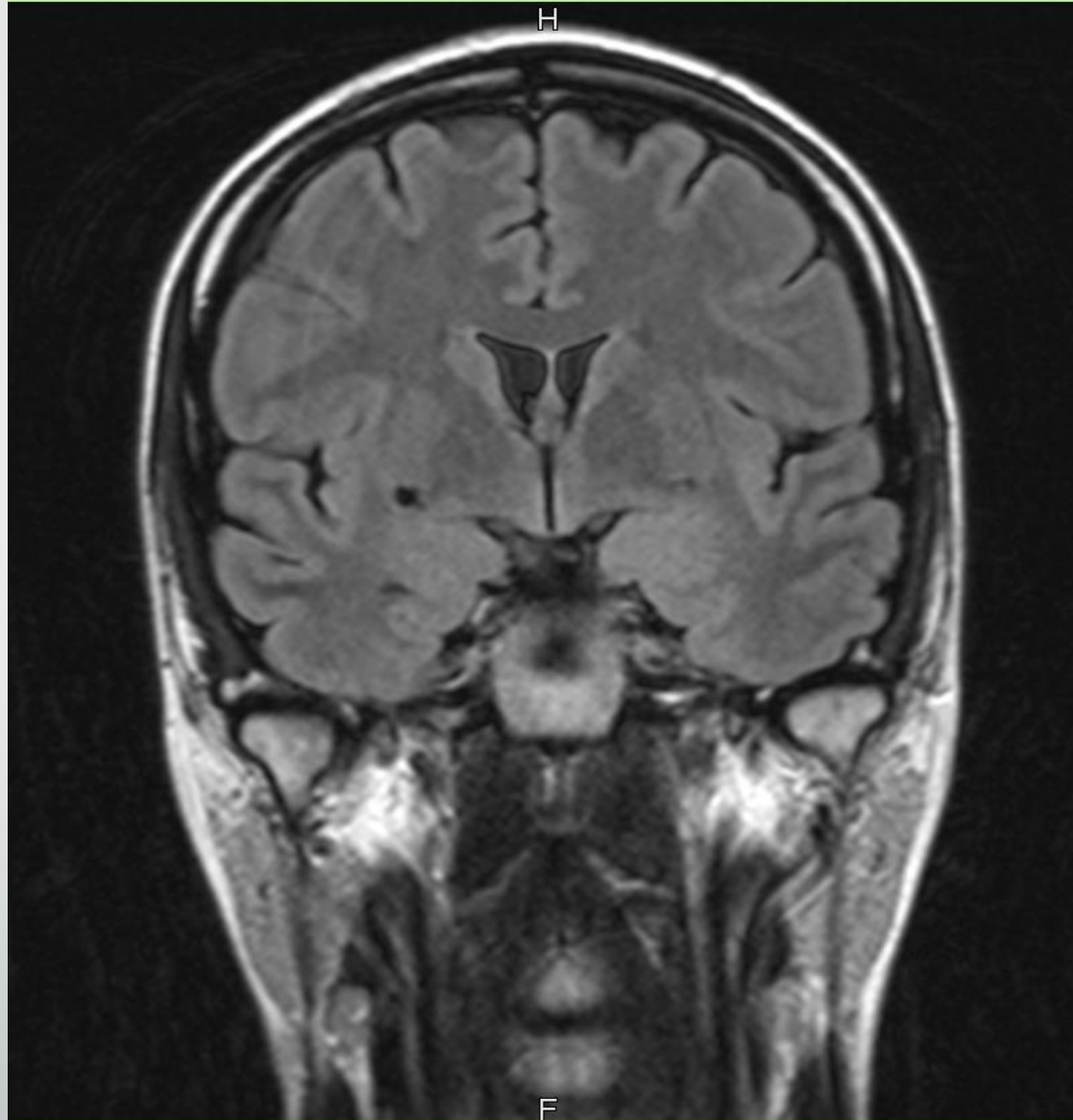
- V 29 letech psychiatr doporučuje MR mozku, kde abnormní nález
- V 30 letech vyšetřena v Centru pro epilepsie
 - Iniciálně zahájena léčba antiepileptikem, lamotriginem
 - Po V-EEG hodnoceno jako PNES a antiepileptikum vysazeno
- Psychiatr žádá druhý názor

Žena, 33 let

- Epileptolog hodnotí jako fokální epilepsii
- Indikována léčba pregabalinem a karbamazepinem (alergie)
- Změna na zonisamid – náhlá příhoda břišní, operace
- Změna trazodon, agomelatin, clonazepam
- Od března 2014 levetiracetam (LEV) – zhoršení, 3 záchvaty/noc, zhoršení psychické

Žena, 33 let

- MR mozku susp. hamartom v levé meziotemporální oblasti
- Nové V-EEG záchvaty z levé meziotemporální oblasti
- Naplánována vyšetření k epileptochirurgickému řešení



Žena, 33 let

- PET mozku hypometabolismus meziotemporálně vlevo, ale i laterálně rostrálně a frontobazálně vlevo
- V prosinci 2014 po jednom ze záchvatů přechodná porucha hybnosti PHK
- Konzultuje dalšího experta, ten se k epileptochirurgii staví spíše zdrženlivě (měl informaci, že je bez záchvatů, což platilo pro sekundárně generalizované, ale fokální komplexní záchvaty trvaly)

Žena, 33 let

- V květnu 2014 přichází pro třetí názor ke mně, plánuje graviditu
 - Doporučuji spíše epileptochirurgii
 - Navrhuji přídatnou léčbu lacosamidem (LCM), zlepšení
 - Ošetřující neurolog doporučuje graviditu na kombinaci LEV 3000 mg/den + LCM 200 mg/den, nekompenzovaná

Žena, 33 let

- Kazuistika referována na pražské epileptochirurgické skupině
- Otázka motivace pacientky k epileptochirurgickému řešení, vadí jí záchvaty?
- Pacientka odpovídá, že denní záchvaty, o kterých neví, občas jsou, ale neomezují ji
- Chce zkusit přechod k monoterapii LCM
- Operace pouze pokud by měl zdravotní stav fatální dopad na ni a její (tak chtěné) dítě, motivace mít miminko

Žena, 33 let

- Postupně snižována dávka LEV a navyšován LCM
- Cítí se lépe, záchvatů ubývá
- Kontrolní MR mozku zlepšení
- Ustupujeme od epileptochirurgického řešení
- Cílem je monoterapie LCM

Lacosamid, SPC

- *Rizika v souvislosti s užíváním lacosamidu*
- Adekvátní údaje o podávání lacosamidu těhotným ženám nejsou k dispozici. Studie se zvířaty neprokázaly teratogenní účinky u potkanů ani u králíků, ale při dávkách toxických pro matky byla u potkanů a králíků pozorována embryotoxicita. Potenciální riziko u člověka není známo.
- Lacosamid by neměl být během těhotenství podáván, pokud to není nezbytně nutné (pokud přínos pro matku jednoznačně převyšuje potenciální riziko pro plod). Pokud se žena rozhodne otěhotnět, je nutné užívání tohoto přípravku znovu pečlivě zvážit.

Jak dále?

- Svobodně volím pro graviditu této pacientky monoterapii LCM
 - Kompenzuje záchvaty
 - Jiná antiepileptika neúčinná nebo s vedlejšími účinky
 - Operace s riziky a pravděpodobností úspěchu 60-70 %
 - Další komorbidity a věk pravděpodobnost otěhotnění snižují
 - Považuji tento postup pro pacientku za nejvýhodnější